

## Porfiria cutánea tarda: Revisión de la literatura a propósito de un caso.

María Francisca Sánchez C<sup>1</sup>, Jorge Navarrete C<sup>2</sup>, Catalina Buchroithner H<sup>3</sup>.

<sup>1</sup>Dermatóloga, Clínica Alemana de Santiago; <sup>2</sup>Médico Cirujano egresado de Universidad del Desarrollo, Práctica privada; <sup>3</sup>Alterna de Medicina, Universidad del Desarrollo.

### Resumen

La porfiria cutánea tarda (PCT) es el tipo más frecuente de porfiria, conjunto de enfermedades metabólicas, sistémicas, caracterizadas por una alteración en la síntesis del grupo hemo. La PCT se considera parte de las fotodermatosis, y puede subdividirse en variedad familiar o esporádica. El principal factor precipitante es el consumo excesivo de alcohol, y se manifiesta clínicamente como fragilidad cutánea con formación de vesículas en zonas fotoexpuestas, principalmente dorso de manos y cara, con prurito ocasional en zonas afectadas. En algunos casos se puede ver hipertrichosis facial e hiperpigmentación. No presenta síntomas sistémicos. La cuantificación de porfirinas en orina confirma el diagnóstico. Se puede tratar con medidas generales, sangrías y/o antimaláricos en dosis bajas, con buena respuesta. Puede recurrir después de meses o años, por lo que requiere control de por vida. Se presenta el reporte de un caso con características clínicas clásicas y revisión bibliográfica actualizada de esta entidad.

**Palabras claves:** Porfiria; Porfiria cutánea tarda; Fotodermatosis.

### Summary

Porphyria cutanea tarda (PCT) is the most common type of porphyria, a group of systemic metabolic diseases, characterized by defects in the heme production. PCT is considered amongst the photodermatoses, and may be classified as familial or sporadic. The main precipitating factor is excessive alcohol consumption, and it presents clinically with skin fragility and vesicle formation on photoexposed areas, mainly the back of the hands and face. Some patients may show hypertrichosis, hyperpigmentation, and pruritus. There are no systemic symptoms associated with this condition. Quantification of porphyrins in urine confirms the diagnosis. Treatment options include general measures, blood letting, and/or low dose antimalarials, usually with good results. This disease may recur months or years after treatment, determining the need for life-long follow-up. We present a case with a classical clinical presentation, along with an updated review of the literature.

**Key words:** Porphyria; Porphyria cutanea tarda; Photodermatoses.

### Caso Clínico

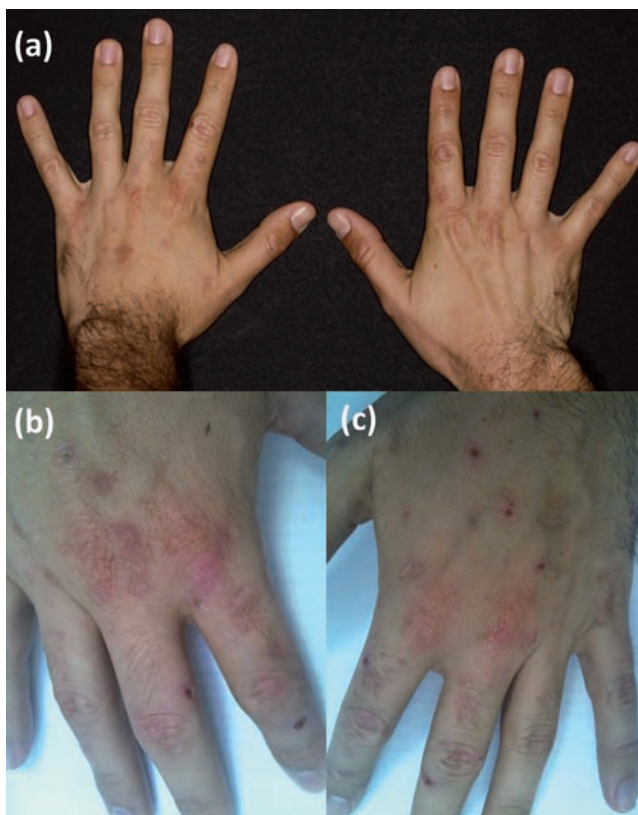Paciente de 34 años, sexo masculino, soltero, sin antecedentes mórbidos relevantes, no consume medicamentos, fumador de 8 paquetes/año. Bebe alcohol regularmente, aproximadamente 160 gramos de alcohol a la semana). Practica deportes (fútbol) dos veces por semana. Consulta por aparición en el último año de erosiones en el dorso de ambas manos, que él expresa como fragilidad de la piel ante traumas mínimos. Son sensibles, sin prurito. Refiere intolerancia al sol, desarrollando eritema solar fácilmente. Sin antecedentes familiares de un cuadro similar.

### Exploración física

Fototipo III de Fitzpatrick. En el dorso de ambas manos se observan erosiones menores de 1 cm con bordes definidos, de fondo limpio, sin exudado, con costra superficial, que cicatrizan dejando máculas eritematosas y luego blanquecinas. Además presenta algunas vesículas tensas de contenido seroso (Figura 1). El resto del examen físico es normal, sin signos de fotodaño, compromiso de otras zonas fotoexpuestas ni en mucosas. No se observa hipertrichosis ni hiperpigmentación.

**Correspondencia:** María Francisca Sánchez C.

**Correo electrónico:** fsanchez@alemana.cl



**Figura 1**

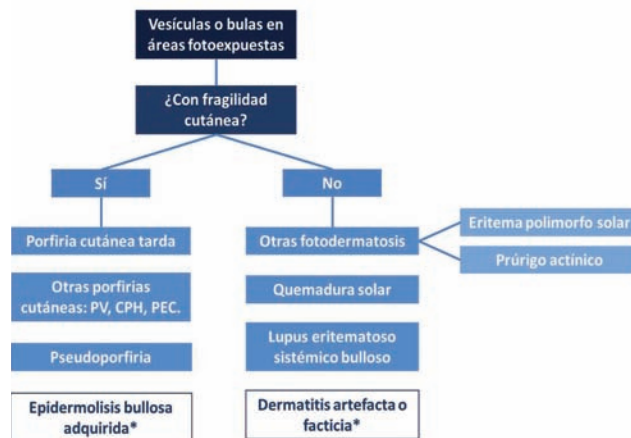
Dorso de manos con múltiples lesiones erosivas, vesículas de contenido seroso, cicatrices eritematosas y blanquecinas.

## Discusión

La formación de vesículas en dorso de las manos puede ocurrir en una variedad de contextos clínicos que incluyen enfermedades autoinmunes, reacciones por drogas, cuadros infecciosos, trastornos genéticos y/o metabólicos, trauma físico y enfermedades idiopáticas. Desde el punto de vista fisiopatológico, la formación de vesículas son consecuencia de acantolisis (pérdida de adhesión entre las células de la epidermis), de espongiosis (edema entre las células epidérmicas), o disociación entre la epidermis y la dermis. De ahí la indiscutible utilidad del análisis histopatológico de estas lesiones para estrechar el amplio espectro de diagnósticos diferenciales.

En este paciente, adulto joven, los hechos significativos son: Ingesta de alcohol regular probablemente excesiva, intolerancia al sol e historia de fragilidad cutánea con erosiones y vesículas sin base inflamatoria en zona fotoexpuesta de manos, sin afectar los pies u otras área de la piel.

La distribución simétrica desde su inicio de las lesiones nos orienta hacia una entidad endógena más que exógena, descartando procesos primariamente infecciosos. No hay antecedentes de ingesta medicamentos, por lo que descartamos reacciones a droga o pseudoporfiria. No existe afectación de otras zonas de la piel como cabría esperar en las enfermedades ampollares autoinmunes. No presenta lesiones en los pies a pesar de jugar fútbol lo que hace improbable la epidermolísis bullosa adquirida. No tiene lesiones inflamatorias en otras zonas fotoexpuestas como deberíamos ver en la erupción polimorfa solar que es la más frecuente de las fotodermatosis idiopáticas. De ahí que hicimos el diagnóstico clínico de porfiria cutánea tarda como primera posibilidad. Otras alternativas planteadas fueron lupus eritematoso buloso y dermatitis facticia (Figura 2).



**Figura 2**

Enfrentamiento a vesículas y bulas en áreas fotoexpuestas.

\* Entidades con vesículas/bulas que pueden coincidir topográficamente con zonas fotoexpuestas, pero no son producidas o agravadas por luz UV.

PV: Porfiria variegata; CPH: Coproporfirina hereditaria; PEC: Porfiria eritropoyética congénita.

## Estudio de laboratorio

**Se solicitó:** Hemograma, VHS, perfil lipídico, AAN, con resultados dentro del rango normal. La cinética del hierro mostró depósitos elevados de este elemento, con ferritina sérica de 296 ng/mL (límite superior: 275 ng/mL) y saturación de transferrina normal. El perfil bioquímico muestra elevación discreta de las transaminasas, sin alteración de las pruebas de función hepática. Serología para virus hepatitis B (VHB) y C (VHC): No reactiva. La ecografía abdominal muestra hallazgos com-

patibles con hígado graso, sin hepatomegalia. El estudio de porfirinas en orina mostró niveles elevados de porfirinas totales, de predominio uroporfirina y heptacarboxiporfirina, lo que nos permitió hacer el diagnóstico de PCT e hizo innecesaria la biopsia de piel (Tabla 1).

Porfirina	Resultado (ug/L)	Valor de referencia (ug/L)
Uroporfirina	811	< 21
Heptacarboxiporfirina	731	< 3
Hexacarboxiporfirina	10,5	< 2
Pentacarboxiporfirina	83,7	< 3
Coproporfirina I	28,7	< 16
Coproporfirina III	75,6	< 50
<b>Porfirinas totales</b>	<b>1740,5</b>	<b>&lt; 100</b>

**Tabla 1.** Resultado de porfirinas en muestra de orina

## Tratamiento y evolución

Como medidas generales se indicó fotoprotección estricta, abstinencia de alcohol y de tabaco. Se realizaron 2 sangrías de 250cc cada una, espaciadas por 3 semanas. Con estas indicaciones, después de 3 a 4 meses se normalizaron los exámenes de laboratorio y desapareció la fragilidad, lesiones cutáneas y la fotosensibilidad. Actualmente tiene 3 años de evolución sin recaídas. Se mantiene con controles de laboratorio cada 6 a 12 meses.

## Discusión

La Porfiria Cutánea Tarda (PCT) representa el 80% - 90% de las porfirias<sup>1</sup>, conjunto de enfermedades metabólicas, sistémicas, caracterizadas por una alteración en la vía metabólica del grupo hemo<sup>2,3</sup>.

Las porfirias corresponden a trastornos en su mayoría hereditarios, con excepción de la PCT que es generalmente esporádica. Un déficit enzimático en la biosíntesis del grupo hemo, que consta de ocho pasos enzimáticos, lleva al aumento de la producción y acumulación de porfirinas y sus precursores, los cuales serían responsables de las manifestaciones de cada subtipo<sup>2,4</sup>.

La prevalencia estimada de enfermedad sintomática es de 1 en 10,000 habitantes, variable entre zonas geográficas (1/2,000 en España; 1/25,000 en los Estados Unidos)<sup>2,5</sup>. No se cuentan con cifras de prevalencia de PCT en Chile, sin embargo, se estima que el 50% de éstas corresponden a las de origen hereditario, lo cual se encuentra por sobre el porcentaje usual informado en otras poblaciones<sup>6</sup>. Actualmente se cree que afecta a hombres y mujeres en igual proporción,

mientras algunos han descrito una mayor proporción de hombres en la variedad esporádica<sup>1</sup>. Es más frecuente en caucásicos, con presentación clínica en la cuarta década (independiente del sexo). Algunos postulan que la variedad familiar puede manifestarse a menor edad<sup>2,7</sup>.

Las porfirias se clasifican según el sitio de acumulación de precursores en: Porfirias eritropoyéticas (médula ósea) y porfirias hepáticas (hígado)<sup>4</sup>. Las hepáticas se subdividen en agudas y crónicas (PCT)<sup>1</sup>. Desde otro punto de vista, las porfirias también se pueden clasificar en las que se manifiestan con ataques neurovisceral agudos y aquellas con fotosensibilidad, con cierta superposición. Seis de los ocho tipos principales de porfiria tienen manifestaciones en piel y se denominan «Porfirias cutáneas».

La primera descripción de una porfiria cutánea data de 1874 por Schultz. Pocos años después, en 1898, Anderson establece una asociación entre fotosensibilidad y hematóporfirinas excretadas en orina. Recién en 1937 Waldenstrom propuso cambiar el nombre hematóporfiria crónica por porfiria cutánea tarda<sup>8</sup>.

Alrededor de un 2% de los pacientes con daño hepático crónico por alcohol tendrían PCT<sup>1</sup>. Aún cuando no existen datos chilenos actualizados sobre la prevalencia de daño hepático crónico, considerando el alto consumo de alcohol en nuestro país, es necesario recordarlo en el diagnóstico diferencial de dermatosis que se manifiesten con fotosensibilidad y/o fragilidad cutánea<sup>9</sup>.

## Etiopatogenia

Se cree que los pacientes con PCT estarían genéticamente predisuestos a una menor actividad de la uroporfirinógeno decarboxilasa (UROD), quinta enzima de la vía metabólica del grupo hemo, encargada del paso de uroporfirinógeno III a coproporfirinógeno III. Esta disfunción se intensifica por distintas noxas, favoreciendo la acumulación de porfirinas y sus precursores, los cuales son hepatotóxicos en sí. Debido a que son hidrosolubles, se eliminan por la orina. Cuando la actividad de la UROD es menor al 20%, se acumulan porfirinas en el hígado y luego se transportan a la piel, donde son fotoactivadas por longitudes de onda en el espectro de luz visible y RUV A, pasando a un estado excitado que genera especies reactivas de oxígeno (ROS). Estos últimos producen tanto un daño directo en proteínas, lípidos y ADN, así como un daño indirecto a través de degranulación de mastocitos, activación del complemento, metaloproteinasas, agentes vasoactivos y factores quimiotácticos<sup>2,3,8,10</sup>.

Existen tres formas de presentación, la Tipo I (esporádica o adquirida) representa al 80% de los casos, con un déficit enzimático restringido al hígado. La Tipo II (familiar) vista en un 20% del total, tiene herencia autosómica dominante con baja penetrancia (sólo el 10% expresa la enfermedad), por lo que no siempre tendrán historia familiar, con actividad enzimática de UROD basal disminuída al 50% en hígado y eritrocitos. Un estudio determinó que el 50% de las PCT en Chile corresponden a casos familiares<sup>6</sup>. La Tipo III es extremadamente infrecuente y tienen un déficit enzimático exclusivamente en el hígado, usualmente con antecedentes familiares<sup>1-3</sup>.

Se requiere de una interacción genética-ambiental para la expresión clínica de la PCT, por lo que se considera una enfermedad multifactorial<sup>1</sup>. En la mayoría se encuentra más de un precipitante<sup>10</sup>. Los más frecuentes son hepatotóxicos e incluyen la transgresión alcohólica, estrógenos (embarazo o anticonceptivos), infecciones virales (VHB, VHC y VIH), enfermedades con depósito de hierro (principalmente hemocromatosis hereditaria), tabaquismo, exposición a hidrocarburos aromáticos policíclicos (derivados del petróleo y procesamiento del carbón) y fármacos inductores del citocromo P450 (por ej. fenitoína, griseofulvina, sulfamidas, isoniacida, etc.)<sup>2-11</sup>. Estas toxas actuarían mediante variados mecanismos, como la formación de uroporfirinas, inhibidores de UROD, ROS, inducción del citocromo P450 y/o produciendo hepatotoxicidad directa. Se cree que alteran la función hepática de la UROD a través de un mecanismo hierro-dependiente, catalizando la oxidación de uroporfirinógeno a uroporfometano, inhibidor de la UROD. La infección por VHC y el alcohol disminuyen los niveles de hepcidina hepática, aumentando la absorción intestinal de hierro<sup>4,12</sup>. Un 60% a 70% de los casos de PCT tienen sobrecarga de hierro<sup>1,11</sup>. Se cree que el tabaquismo induce las enzimas del citocromo P450, de manera similar a algunos fármacos<sup>13</sup>, un factor importante a considerar en nuestro país, donde contamos con una prevalencia de 40,6% de tabaquismo (fumadores diarios y ocasionales) en la población adulta según la Encuesta Nacional de Salud 2009-2010<sup>9</sup>.

## Manifestaciones clínicas

Las lesiones cutáneas se distribuyen simétricamente en zonas fotoexpuestas y sometidas a traumas repetidos, como dorso de manos, antebrazos y cara. Ocasionalmente afecta la cara anterior de las piernas y el dorso de los pies, especialmente en mujeres. Debido a un fenómeno de fotosensibilidad retardada, a menudo los pacientes no asocian su sintomatología con exposición solar, pero suelen notar agravamiento estival<sup>2,8</sup>. Presentan fragilidad cutánea, con formación de lesiones fren-

te a traumas mínimos. Estas consisten en vesículas o bulas tensas de contenido seroso o serohemático, que progresan a erosiones, para luego desarrollar una costra de lenta curación. Ocasionalmente se ve fluorescencia roja de las lesiones con luz de Wood<sup>1</sup>. Pueden sobreinfectarse. Algunos refieren prurito de predominio nocturno en las zonas afectadas, más frecuente en mujeres y puede ser severo, dificultando la curación debido al grataje<sup>5,7</sup>. La cicatrización suele dejar placas eritematosas, hipo o hiperpigmentadas, cicatrices atróficas y/o quistes de milium. En casos de larga data, con mal manejo, se han descrito lesiones esclerodermiformes, especialmente en cabeza y tronco superior<sup>2,14</sup>. Dos tercios presentan hipertrichosis periorbitaria, malar, temporal y en cejas, más notorio en mujeres y podría incluso ser el primer signo<sup>3</sup>. Pueden tener hipertrichosis de brazos y orejas, aunque rara vez es de presentación generalizada<sup>7</sup>. La mitad presenta hiperpigmentación, ya sea difusa o de zonas fotoexpuestas. De manera infrecuente, pueden presentar alopecia cicatricial y oscurecimiento del color del pelo.

Usualmente se encuentran signos de daño actínico crónico, piel amarillenta, engrosada, con arrugas y comedones<sup>2</sup>.

Debido a un depósito de porfirinas fotoactivas perioculares y en conjuntiva, podrían complicarse con retracción palpebral cicatricial, daño lagrimal cicatricial, ectropion, escleromalacia, queratocono, pingüéculas y pterigion<sup>1</sup>.

Generalmente no se asocia a síntomas sistémicos, neurológicos o anemia. Algunos refieren orina roja o café, fluorescente a la luz de Wood, lo cual puede anteceder a las otras manifestaciones clínicas<sup>15</sup>.

## Diagnóstico

Ante la sospecha de PCT se puede solicitar un test de tamizaje que detecta porfobilinógeno en una muestra de orina aislada, mediante la reacción de Watson-Schwartz, disponible en Chile (laboratorio clínico UC). Para confirmar la sospecha clínica se requiere de una cuantificación de porfirinas diferenciadas en una muestra aislada de orina, mediante cromatografía líquida de alta eficacia, disponible en Chile (laboratorio clínico UC). Se verá una cantidad elevada de uroporfirinas y heptacarboxiporfirina, con una relación aumentada de uroporfirinas/coproporfirinas > 3:1<sup>1,11,14</sup>. La muestra de orina, preferentemente la primera de la mañana, se debe refrigerar y proteger de la luz solar. También existe la medición de porfirinas en sangre y deposiciones, los cuales no son de rutina en nuestro país. Se puede medir la actividad de la UROD en los eritrocitos en plasma, que de ser Tipo II estaría disminuída, o bien, directamente analizar las mutaciones del gen de la UROD<sup>2</sup>. Esto último se-

ría útil en términos de consejería genética, pero no conlleva cambios en el manejo<sup>16</sup>. En casos dudosos, la determinación de isocoproporfirina en deposiciones es patognomónica<sup>8</sup>.

Las pruebas hepáticas pueden encontrarse alteradas, con un patrón inflamatorio (aumento de transaminasas), aumento de gamma-glutamil transferasa (GGT) o incluso disfunción hepática en etapas avanzadas (hipoalbuminemia, hiperbilirrubinemia y tiempo de protrombina aumentado). La cinética del hierro suele mostrar sobrecarga de este elemento, manifestado en mayores niveles de ferritina y saturación de transferrina. Cabe destacar que la ferritina es un reactante de fase aguda, y puede estar aumentada por consumo excesivo de alcohol, infecciones agudas o crónicas (por ej. VHC y VIH), independiente de la PCT.

La histopatología de lesiones en piel no es necesaria para el diagnóstico<sup>8</sup>, pero las biopsias cutáneas evidencian un estrato córneo compacto, con epitelio necrótico, escaso infiltrado linfocítico y elastosis actínica en la porción superior. Los «cuerpos oruga» son característicos de la PCT: glóbulos eosinofílicos lineales PAS positivos en la epidermis suprayacente a la zona de desprendimiento subepidérmico en bloque. Se observan papilas dérmicas subyacentes onduladas o en «base festoneada», con infiltrado inflamatorio escaso en dermis superior y depósito de material hialino PAS positivo perivascular en la dermis profunda de lesiones crónicas<sup>2</sup>. Las placas esclerodermiformes se diferencian de la esclerodermia por un menor número de mastocitos y una disposición más compacta del colágeno en esta última<sup>3</sup>. A la inmunofluorescencia directa (IFD) se visualiza depósito de IgG, IgM y complemento en la membrana basal y alrededor de los vasos de la dermis superior<sup>1</sup>.

Debido a una relación causa-consecuencia, y por coincidencia de factores predisponentes, se ha asociado la PCT con una serie de condiciones que merecen estudio concomitante, tales como esteatosis hepática, daño hepático crónico (30% a 40%), alcoholismo (30% a 90%), hemocromatosis hereditaria (HH), infección por VHC (50%), VHB, VIH y diabetes mellitus (hasta 25%, por una supuesta alteración del metabolismo de la glucosa con la hiperferremia)<sup>1</sup>.

## Diagnóstico diferencial

**Porfirias cutáneas:** Las porfirias cutáneas se dividen en<sup>8</sup>:

1. Las con fotosensibilidad y dolor agudo:

- Protoporfiria eritropoyética (PPE)
- Protoporfiria eritropoyética ligada al cromosoma X (PPELX)

2. Las con fragilidad cutánea y formación de vesículas:

- PCT
- Porfiria eritropoyética congénita (PEC)

3. Las que pueden presentar características de ambos grupos:

- Coproporfiria hereditaria (CPH)
- Porfiria variegata (PV)

La PV puede presentar un cuadro clínico indistinguible de la PCT, lo cual ocurre menos frecuentemente en la CPH y PEC. La PEC tiene un inicio más precoz y severo. La PV y la CPH pueden presentar ataques neurovisceral agudos de dolor abdominal y/o pélvico, asociado a síntomas neurovegetativos y/o neuropsiquiátricos. Hasta un 80% de las PV sólo presentan síntomas cutáneos. Por esto, se recomienda un estudio completo de porfirinas en orina, deposiciones y sangre<sup>2</sup>.

Cada porfiria tiene un patrón de porfirinas característico, estando siempre aumentadas en sangre cuando hay lesiones cutáneas activas. Es útil investigar la frecuencia de onda a la que fluoresce en plasma. Sin peak se descarta porfiria cutánea. > 623 nm es PV, PPE o PPELX. Las protoporfirinas fecales aumentadas (sobre coproporfirinas) con baja actividad de la enzima protoporfirinógeno oxidasa (PPO) linfocitaria sugieren PV1. Fluorescencia < 623 nm es PCT, PEC o CPH. Se puede realizar un análisis de los subtipos de porfirinas en orina y/o deposiciones para distinguir entre estos últimos<sup>8,17</sup>.

La histopatología es similar para todas las porfirias cutáneas. En lesiones crónicas, comparten principalmente un adelgazamiento de vasos sanguíneos de la dermis superficial, que se tiñe con tinción PAS y bulas subepidérmicas. A la inmunofluorescencia directa se observan depósitos de inmunoglobulinas, en algunos de complemento y fibrinógeno en la membrana basal y alrededor de vasos de la dermis superficial.

**Pseudoporfiria:** Casi indistinguible clínica e histopatológicamente de la PCT. Tiene actividad de UROD normal, con cantidades variables de porfirinas en suero y orina<sup>18,19</sup>. Se asocia a hemodiálisis, exposición excesiva a UVA (por ej. solárium), antiinflamatorios no esteroideos, antibióticos (por ej. tetraciclinas), dapsona, diuréticos, retinoides sistémicos y ciclosporina. En hemodiálisis plantea un desafío diagnóstico, ya que la menor producción de eritropoyetina predispone a acumular hierro, pudiendo agravar una PCT. Son difíciles de distinguir, considerando que algunos son anúricos y no se logra obtener una muestra para su análisis. La medición de

porfirinas en plasma y deposiciones ayuda a distinguirlas<sup>1</sup>. No se tiene certeza sobre el mejor tratamiento, fuera de evitar probables descompensantes, pero se ha obtenido éxito variable con N-acetilcisteína y antimaláricos<sup>19</sup>.

## Estudios de laboratorio recomendados en la PCT

**Se debe solicitar:** Hemograma, glicemia, cinética del hierro, pruebas de función hepática, transaminasas, GGT, serología para VHB y VHC, ecografía abdominal. Se recomienda una evaluación con hepatólogo y oftalmólogo, este último en caso de considerar antimaláricos por el riesgo de retinopatía.

La serología para VIH, el estudio de mutaciones del gen de la hemocromatosis hereditaria y mutaciones en UROD varía según factores de riesgo, población y preferencia del paciente<sup>5,8</sup>. Sospechar HH con saturación de transferrina > 50% en mujeres premenopáusicas y > 60% en hombres o mujeres postmenopáusicas. Considerar una resonancia magnética de hígado para cuantificar depósitos de hierro, ya que la ferritina pierde especificidad en PCT<sup>11</sup>.

El intervalo de seguimiento clínico y de laboratorio con porfirinas en orina, cinética del hierro, pruebas de función hepática y transaminasas no está bien esclarecido, pero se recomienda cada tres a seis meses inicialmente y luego de manera anual de forma indefinida<sup>2,8</sup>. En caso de detectar un aumento de las porfirinas durante el seguimiento, se debe reiniciar tratamiento.

## Tratamiento

Existen medidas generales y farmacológicas. En caso de identificar un desencadenante y de ser posible, se debe suspender. Evitar suplementos de hierro y fármacos agravantes. Se puede averiguar más sobre la seguridad de cada compuesto activo en [www.drugs-porphyrin.com](http://www.drugs-porphyrin.com). La fotoprotección de piel debe cubrir el espectro de luz visible con óxido de zinc u óxido de titanio, ya que los bloqueadores convencionales no son completamente efectivos. Las medidas de fotoprotección adicional (por ej. uso de lentes de sol con filtro UV, vestimenta adecuada) deben reforzarse. Se debe mantener una buena higiene de la piel y en caso de sobreinfección, tratar de manera acorde. Los corticoides no tienen un rol terapéutico en esta condición. Considerar la medición de niveles de vitamina D y suplementación en tratamientos de larga data<sup>8</sup>.

Las sangrías terapéuticas (flebotomías) actúan depletando las

reservas de hierro sistémico. Se prefiere en caso de comprobarse sobrecarga de este elemento. En cada procedimiento se extrae una unidad (250 a 500 ml. de sangre), con intervalos de 1 a 2 semanas y controles seriados de los niveles de ferritina sérica hasta que lleguen al límite inferior normal (< 25 ng/mL), saturación de transferrina < 16% o hasta que los niveles de hemoglobina caigan a 12 mg/dL (para evitar anemia iatrogénica)<sup>8</sup>. Una vez que se logre el objetivo del nivel de ferritina, se deben discontinuar las sangrías, independiente de la persistencia de lesiones en piel y/o elevación de porfirinas. Consultar a especialistas previo procedimiento si tienen comorbilidades cardíacas, broncopulmonares o hematológicas, pudiendo optar por otras alternativas terapéuticas. En caso de tener sobrecarga de hierro y no ser candidato para flebotomía, se pueden indicar quelantes de hierro.

El manejo farmacológico se compone principalmente de antimaláricos en dosis bajas, tales como cloroquina (125 mg) o hidroxicloroquina (100 a 200 mg), dos veces a la semana. Dosis más altas pueden gatillar fotosensibilidad y hepatotoxicidad, sin mayor efectividad<sup>8</sup>. Actúan aumentando la excreción urinaria de porfirinas y la captación hepática de hierro (sin disminución significativa de los niveles de ferritina). Se evalúan con control mensual de porfirinas en orina hasta que se normalicen por varios meses. No es útil el seguimiento con ferritina sérica<sup>20</sup>. La mejoría clínica ocurre varios meses antes que la bioquímica. Las recurrencias pueden ser tratadas de la misma forma. Se prefieren en los pocos casos donde no se comprueba sobrecarga de hierro o cuando están contraindicadas las sangrías. La hidroxicloroquina puede estar contraindicada en daño hepático crónico avanzado, consumo de alcohol excesivo (u otros hepatotóxicos), déficit de glucosa-6-fosfato-deshidrogenasa, psoriasis, insuficiencia renal terminal y daño retiniano (contraindicado por oftalmólogo). Dado el riesgo de daño en retina, la Academia Americana de Oftalmología (AAO) recomienda una evaluación por oftalmólogo al comienzo del tratamiento con antimaláricos y luego de 5 años de uso, anualmente<sup>21</sup>.

Las sangrías y el tratamiento farmacológico son comparables en efectividad, rapidez y seguridad, pudiendo asociarse ambas de ser necesario<sup>3</sup>. Existe una mayor adherencia y aceptabilidad por el tratamiento con antimaláricos<sup>20</sup>. Además éstos tienen como ventaja ser de bajo costo y baja toxicidad en dosis bajas. Ambas opciones demoran entre 6 y 15 meses en lograr una mejoría clínica y bioquímica<sup>5</sup>. En general toma 2 a 3 meses en que sanan las vesículas, en 6 a 9 meses desaparece la fragilidad cutánea y más tardíamente la hipertricosis, cambios pigmentarios o esclerodermiformes, los cuales pueden no mejorar del todo<sup>2</sup>.

## Pronóstico

Tiene buen pronóstico, siendo frecuente la remisión de por vida después del tratamiento.

Debido a la naturaleza de los factores descompensantes, estos pacientes tienen mayor incidencia de daño hepático crónico y sus complicaciones, incluyendo hepatocarcinoma.

## Referencias bibliográficas

- Horner ME, Alikhan A, Tintle S, Tortorelli S, Davis DM, Hand JL. Cutaneous porphyrias part I: epidemiology, pathogenesis, presentation, diagnosis, and histopathology. *Int J Dermatol* 2013; 52(12): 1464-1480.
- Muñoz C, Herrero C. Porfirias cutáneas. *Med Cutan Iber Lat Am* 2005; 33(5): 193-210.
- Montardit AL, Carmona LE, Capelli L, Sanz A, Oborski MR, Castellanos ML, et al. Porfiria cutánea tarda. Comunicación de un caso. *Arch Argent Dermatol* 2013; 63(5): 200-203.
- Balwani M, Desnick R. The porphyrias: Advances in diagnosis and treatment. *Blood* 2012; 120(23): 4496-4504.
- Andersen J, Gjengedal E, Sandberg S, Råheim M. A skin disease, a blood disease or something in between? An exploratory focus group study of patients' experiences with porphyria cutanea tarda. *Br J Dermatol* 2015; 172(1): 223-229.
- Wolff C, Armas R, Frank J, Poblete P. Mutaciones del gen de la hemocromatosis en donantes de sangre voluntarios y en pacientes con porfiria cutánea tarda en Chile. *Medicina (Buenos Aires)* 2006; 66(5): 421-426.
- Muñoz-Santos C, Guilabert A, Moreno N, To-Figueras J, Badenas C, Darwich E, et al. Familial and sporadic porphyria cutanea tarda: Clinical and biochemical features and risk factors in 152 patients. *Medicine (Baltimore)* 2010; 89(2): 69-74.
- Schulenburg-Brand D, Katugampola R, Anstey AV, Badminton MN. The cutaneous porphyrias. *Dermatol Clin* 2014; 32(3): 369-384.
- Encuesta Nacional de Salud (ENS) de Chile 2009-2010. Disponible en: <http://web.minsal.cl/portal/url/item/bcb03d7bc28b64dfe040010165012d23.pdf> [Consultado el 10 de julio de 2015].
- Jalil S, Grady JJ, Lee C, Anderson KE. Associations among behavior-related susceptibility factors in porphyria cutanea tarda. *Clin Gastroenterol Hepatol* 2010; 8(3): 297-302.
- Vieira FM, Nakhle MC, Abrantes-Lemos CP, Cançado EL, Reis VM. Precipitating factors of porphyria cutanea tarda in Brazil with emphasis on hemochromatosis gene (HFE) mutations. Study of 60 patients. *An Bras Dermatol* 2013; 88(4): 530-540.
- Besur S, Hou W, Schmeltzer P, Bonkovsky H. Clinically important features of porphyrin and heme metabolism and the porphyrias. *Metabolites* 2014; 4(4): 977-1006.
- Bardia A, Swanson E, Thomas K. 66-year-old woman with painless vesicular lesions. *Mayo Clin Proc* 2009 Jul; 84(7): 639-642.
- Amezyane T, Abouzahir A, Fatihi J, Sekkach Y, Mahassin F, Sedrati O, et al. A sclerodermiform porphyria cutanea tarda. *Intern Med* 2010; 49(2): 205-206.
- Chan C, Lin S. Porphyria cutanea tarda. *N Engl J Med* 2011; 365(12): 1128.
- Aarsand AK, Boman H, Sandberg S. Familial and sporadic porphyria cutanea tarda: Characterization and diagnostic strategies. *Clin Chem* 2009; 55(4): 795-803.
- Schneider-Yin X, Harms J, Minder EI. Porphyria in Switzerland, 15 years experience. *Swiss Med Wkly* 2009 Apr 4;139(13-14): 198-206.
- Bergler-Czop B, Brzezińska-Wcisło L. Pseudoporphyria induced by hemodialysis. *Postepy Dermatol Alergol* 2014; 31(1): 53-55.
- Fevang SA, Kroon S, Skadberg O. Pseudoporphyria or porphyria cutanea tarda? Diagnostic and treatment difficulties. *Acta Derm Venereol* 2008;88(4): 426-427.
- Singal AK, Kormos-Hallberg C, Lee C, Sadagoparamanujam VM, Grady JJ, Freeman DH, et al. Low-dose hydroxychloroquine is as effective as phlebotomy in treatment of patients with porphyria cutanea tarda. *Clin Gastroenterol Hepatol* 2012; 10(12): 1402-1409.
- Marmor M, Melles R. Hydroxychloroquine and the retina. *JAMA* 2015; 313(8): 847-848.

## Evaluación (Quiz). Educación Médica Continua.

### Respuestas correctas:

- |      |       |
|------|-------|
| 1. b | 6. c  |
| 2. e | 7. a  |
| 3. b | 8. d  |
| 4. d | 9. e  |
| 5. e | 10. b |