Histiocitosis de Células de Langerhans

Patricio Amaro B[1], Carolina Weitz R[2], Patricio Amaro S[3], Carlos Misad S[4].
[1]Dermatólogo Universidad de Chile; [2]Interno de Medicina, Universidad de los Andes; [3]Estudiante de Medicina, Universidad Mayor; [4]Anatomopatólogo Universidad de Chile.

Paciente masculino de 58 años de edad, sin antecedentes mórbidos, consulta por lesión pruriginosa en región retroauricular derecha de 10 meses de evolución. Al examen se observan dos pápulas hiperpigmentadas sensibles a la palpación destacando un halo eritematoso alrededor de la lesión más interna (Figura 1).

Se realiza extirpación de ambas pápulas, cuyo estudio histológico demuestran:

Lesion externa: nevo melanocítico intradérmico.

Lesión interna: histiocitosis, con estudio inmunohistoquímico positivo para CD1A y Proteina S100, negativo para Factor XIII-A y PGM1 realizándose el diagnóstico de Histiocitosis de células de Langerhans (HCL) (Figura 2). Posterior al diagnóstico se realiza estudio de extensión con endoscopía digestiva alta y PET/CT (Positron emission tomography-computed tomography), que no muestran signos de propagación de la enfermedad.

La Histiocitosis de Células de Longevidad (HCL) es una enfermedad proliferativa clonal de células de Langerhans. Es una entidad poco frecuente con un amplio espectro de presentación y edad de aparición siendo más frecuente en la edad escolar. El tipo cutáneo puro es infrecuente, ya que usualmente se asocian a malignidades hematológicas, siendo la más frecuente la afección ósea.

Las lesiones cutáneas se encuentran en más del 50% de los casos en el cuero cabelludo y pueden presentarse como pápulas, nódulos, placas tipo dermatitis seborreica, o ulceraciones. La afección sistémica puede presentarse meses o años después de las cutáneas. El diagnóstico definitivo es a través de la biopsia, cuya inmunohistología típica es la presencia de S100 y CD1a positivos, como en nuestro paciente.

El tratamiento consiste en disminuir la actividad y proliferación de los histiocitos, utilizándose desde corticoides tópicos o sistémicos en lesiones localizadas hasta quimioterapia sistémica en los casos diseminados.

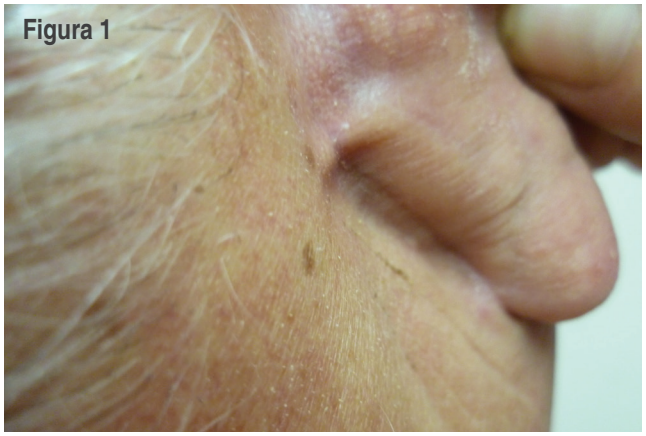
Figura 1

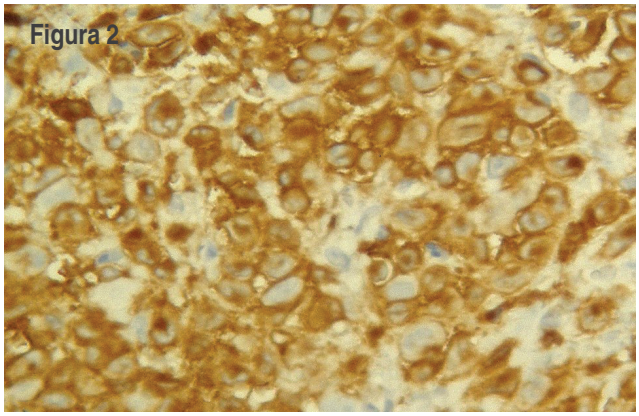
Figura 2

Referencias bibliográficas

- Wollina U, Kaatz M, Krönert C, Schönlebe J, Schmalenberg H, et al. Cutaneous Langerhans cell histiocytosis with subsequent development of haematological malignancies. Report of two cases. Acta Dermatovenerol Alp Panonica Adriat. 2006;15(2):79-84.
- Kasper EM, Aguirre-Padilla DH, Alter RY, Anderson M. Histiocytosis X: Characteristics, behavior, and treatments as illustrated in a case series. Surg Neurol Int. 2011;2:57.

Correspondencia: Patricio Amaro B.
Correo electrónico: pamaro@vtr.net