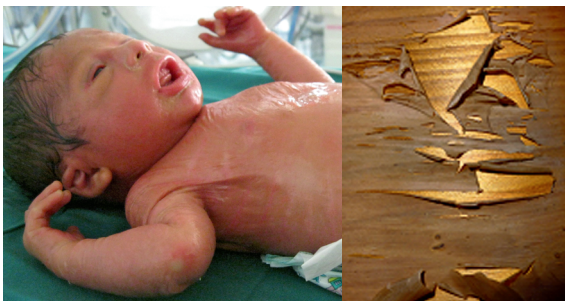

Glosario semiológico en Dermatología (IX)

Ester Avayú¹, Francisco Urbina², Margarita Enberg⁴

¹Dermatóloga CRS Cordillera Oriente Peñalolén, Clínica Indisa, Docente Universidad de Chile, Sede Oriente. ²Dermatólogo en práctica privada, Santiago. ³Profesora Asistente de Dermatología, Facultad de Medicina Oriente, Universidad de Chile. ⁴Médico Internista, centro médico MED-NOR, Antofagasta.

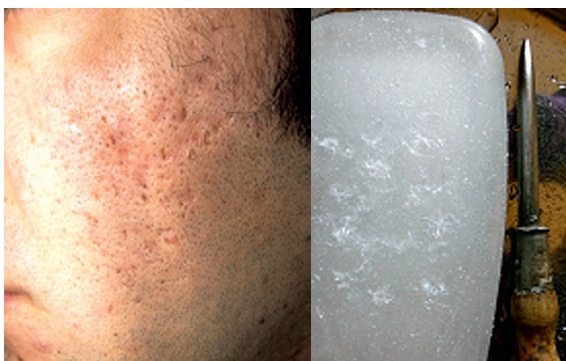
El glosario semiológico en Dermatología es la recopilación parcelada de una gran cantidad de lesiones, signos, epónimos, analogías y comparaciones con las que se describen los diversos procesos de nuestra especialidad.



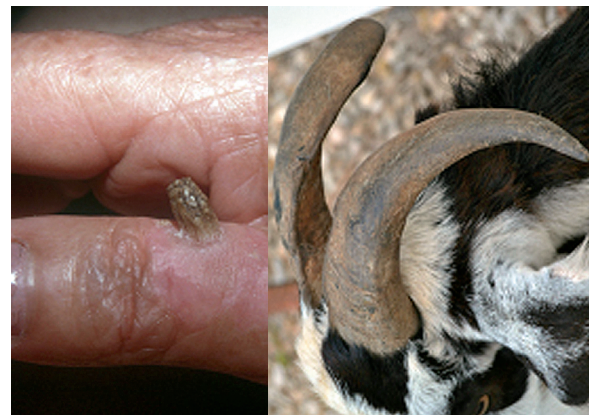Bebé colodión: variedad de ictiosis en la que el recién nacido aparece recubierto por una membrana amarillenta y brillante, como si hubiera sido barnizada con colodión (forma de barniz que produce una lámina transparente similar al celofán).

Cara de perro: se produce vello fetal que crece hasta 10 centímetros en todo el cuerpo; se ve en la hipertrichosis lanuginosa congénita.

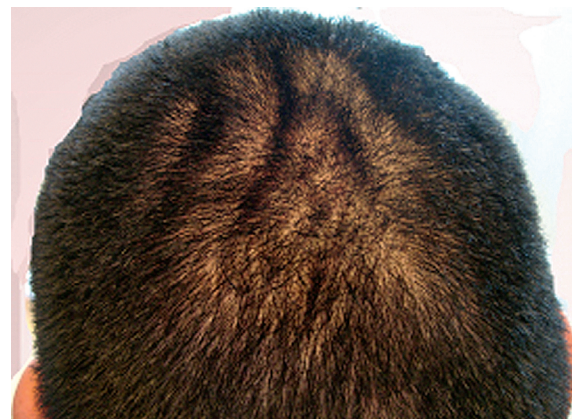Chancro *redux*: reaparición de un chancro sífilítico aparentemente curado, tras un tratamiento insuficiente.



Cicatrices en picahielo (*ice pick scars*): tras la cicatrización de pústulas en el acné, en ocasiones se origina pérdida de piel y tejido graso que conduce a la formación de depresiones puntiformes. Se producen en el acné inflamatorio o quístico.



Cuerno cutáneo: tumoración dura e hiperqueratósica en forma de cono que se presenta en cualquier parte del cuerpo –principalmente en la cara– originada por diversos trastornos de base, benignos y malignos, principalmente verruga vulgar, queratosis actínica y carcinoma espinocelular.



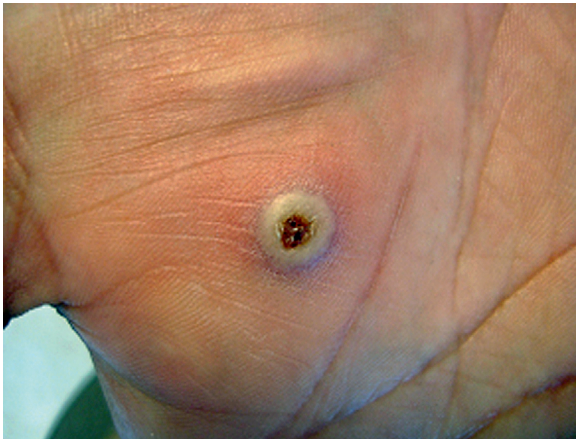Cutis verticis gyrata: trastorno raro caracterizado por una piel redundante en el cuero cabelludo, que origina engrosamiento y pliegues ondulantes (*gyrata*: retorcido en anillo o en espiral, y *verticis*, del vértex, porción posterior y superior de la cabeza). Puede asociarse con retardo mental, epilepsia, acromegalia y paquidermoperiostosis, o aparecer en sujetos normales, predominantemente en varones.

Fenómeno de pseudo-Koebner: desarrollo de lesiones, como psoriasis, liquen plano o vitíligo en piel que ha sufrido infecciones, tales como verrugas o molusco contagioso.

Granuloma de Majocchi: pústulas, pápulas o nódulos foliculares o perifoliculares, que se observan en las extremidades inferiores de mujeres que se afeitan; es producido por *Trichophyton rubrum*.

Erupción del granjero: con esta denominación se agrupan el nódulo de los ordeñadores y el de Orf, que siendo clínicamente semejantes se diferencian en su etiología y antecedentes obtenidos por anamnesis.

Nódulo de los ordeñadores: se produce por un virus paravaccina que se transmite por contagio directo tras contacto con ubres de vacas infectadas. Las lesiones son habitualmente solitarias y se asemejan clínicamente a las del Orf.



Nódulo de Orf: término derivado del inglés antiguo que significa ganado. Consiste en una infección cutánea, habitualmente de los dedos o de la mano, producida por un parapoxvirus que se contagia tras contacto con ganado ovino, caprino u otros rumiantes. Se caracteriza por una pápula rojiza y firme, rodeada por un halo grisáceo sobreelevado.

Signo de Simons: aparición de dolor al comprimir una pápula de sífilis secundaria con un objeto romo.

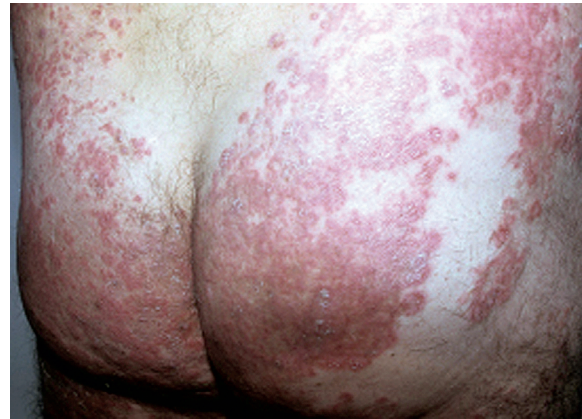Signo de Cullen: equimosis periumbilical producida por hemorragia intraperitoneal, que a su vez se origina en una pancreatitis aguda o en un embarazo ectópico.

Signo de Trousseau: tromboflebitis migratoria que se presenta como signo paraneoplásico, asociado principalmente a carcinoma de páncreas, pulmón o estómago.

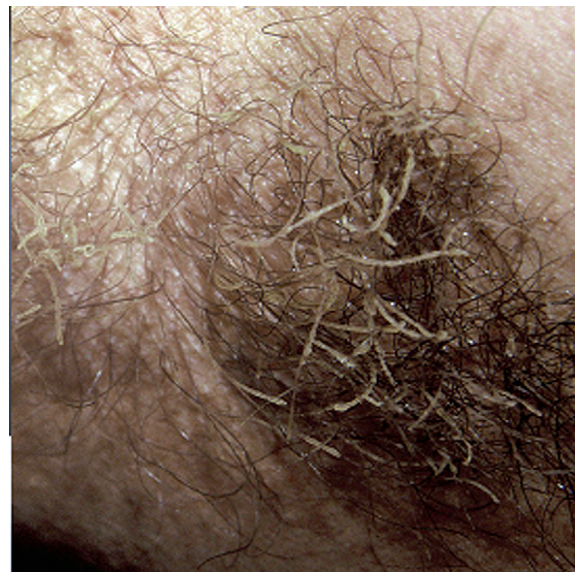Signo de Trousseau: también se le describe como un signo de tetania, caracterizado por espasmos musculares de las manos.

Signo de Turner: discromía azulada amarillenta en los flancos abdominales. Son equimosis producidas por hemorragia intra o retroperitoneal; se ve en pancreatitis aguda.

Síndrome sulfónico: puede producirse durante el tratamiento con sulfonas y se caracteriza por fiebre, afectación del estado general, dermatitis exfoliativa, ictericia, necrosis hepática, linfadenopatía y anemia.



Tiña incógnita: micosis superficial que ha perdido sus características clínicas diagnósticas (lesiones descamativas con borde circinado sobreelevado o policíclico) debido a un tratamiento inadecuado con corticoides tópicos.



Trichomicosis axilar: pese a su nombre, es una infección producida por una bacteria, *Corynebacterium tenuis*. Se caracteriza por concreciones nodulares de coloración blanquecino-amarillenta, rojiza, marrón o negruzca, adheridas a los pelos de las axilas. Predomina en varones sudorosos o con falta de higiene.