

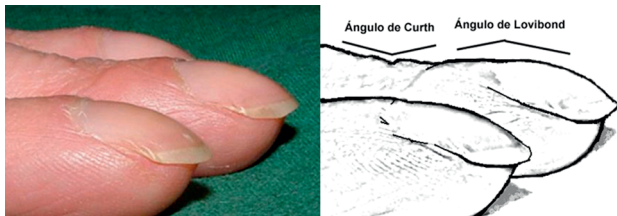
# SEMIOLÓGIA

## Glosario semiológico en Dermatología (VIII)

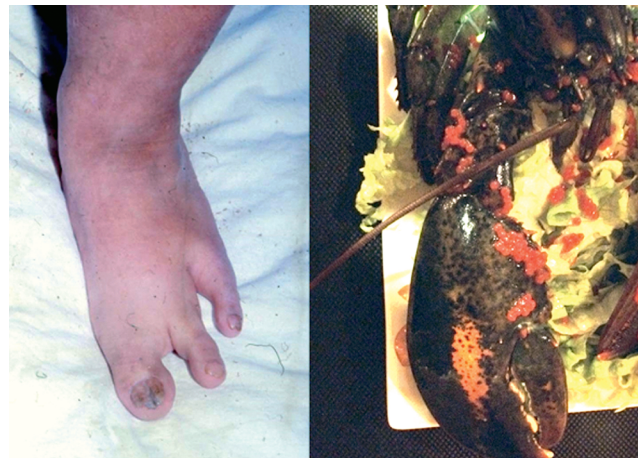Ester Avayú H<sup>1</sup>, Francisco Urbina G<sup>2</sup>, Rosamary Soto P<sup>3</sup>, Margarita Enberg<sup>4</sup>

<sup>1</sup>Dermatóloga CRS Cordillera Oriente Peñalolén, Clínica Indisa, Docente Universidad de Chile, Sede Oriente, <sup>2</sup>Dermatólogo en práctica privada, Santiago, <sup>3</sup>Profesora Asistente de Dermatología, Facultad de Medicina Oriente, Universidad de Chile, <sup>4</sup>Médico Internista, centro médico MEDNOR, Antofagasta.

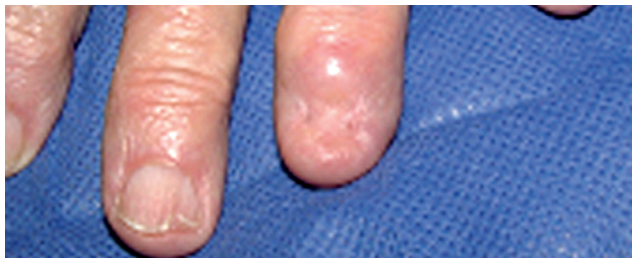El glosario semiológico en Dermatología es la recopilación parcelada de una gran cantidad de lesiones, signos, epónimos, analogías y comparaciones con las que se describen los diversos procesos de nuestra especialidad.



**Ángulos de Curth y Lovibond:** se observan en las uñas hipocráticas o en vidrio de reloj. El primero consiste en la disminución del ángulo normal -de más de 180°- de la articulación interfalángica distal, a menos de 160°. El segundo es a la inversa, pasando lo normal -de menos de 160°- a más de 180°, en el ángulo formado por el pliegue ungueal proximal y la lámina.



**Deformidad en pinza de langosta:** también conocida como ectrodactilia, pie hendido o mano hendida, es una malformación infrecuente que afecta el desarrollo de los dedos u orjeos centrales, originando una deformidad como una pinza de langosta. Puede verse en forma aislada o conformando un signo en diversos síndromes, incluyendo el EEC (ectrodactilia, displasia ectodérmica, paladar hendido y labio leporino) y la hipoplasia dérmica focal (Gentileza de la Dra. Perla Awad).

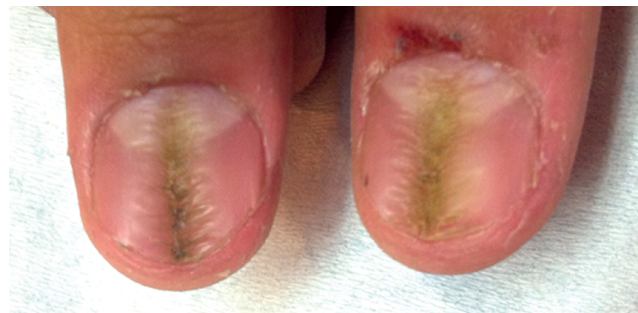

**Anoniquia:** defecto raro caracterizado por la ausencia de una o más uñas desde el nacimiento, o por causas adquiridas (liquen ruber plano, traumatismo, idiopática). Puede verse en algunos síndromes infrecuentes.

**Balanitis de Follmann:** variedad infrecuente de sífilis primaria caracterizada por una balanitis difusa, que muestra una superficie blanquecina y aspecto edematoso, en ocasiones siguiendo a un chancro.

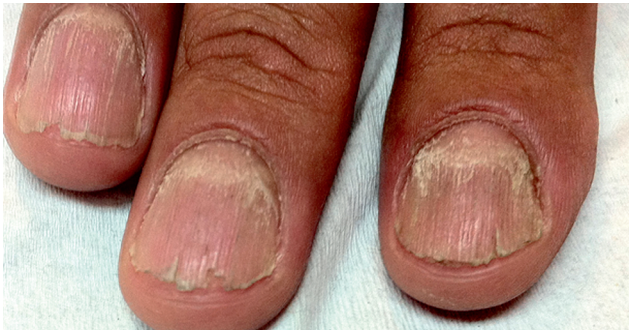**Bichos de coca:** sensación de sentir insectos corriendo por debajo de la piel. Corresponde a una alucinación táctil producida por el consumo de cocaína.

**Causalgia:** del griego 'kausis', calor quemante y 'algos' dolor. Es una sensación de ardor, agravada por la palpación de la zona. La piel aparece roja y brillante, con transpiración local. Se produce por una herida o trauma de un nervio periférico. También es conocida como distrofia simpática refleja o atrofia de Sudeck.

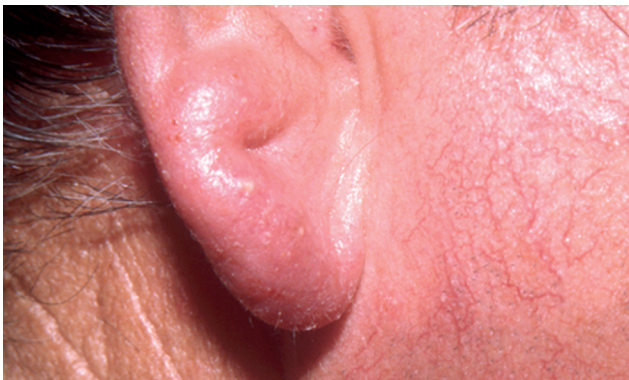

**Distrofia ungueal por tic:** se produce por frotamiento compulsivo y repetitivo del pliegue ungueal proximal, el que aparece irritado, originando una lúnula grande y surcos transversales de coloración oscura en la superficie de la lámina de la uña.

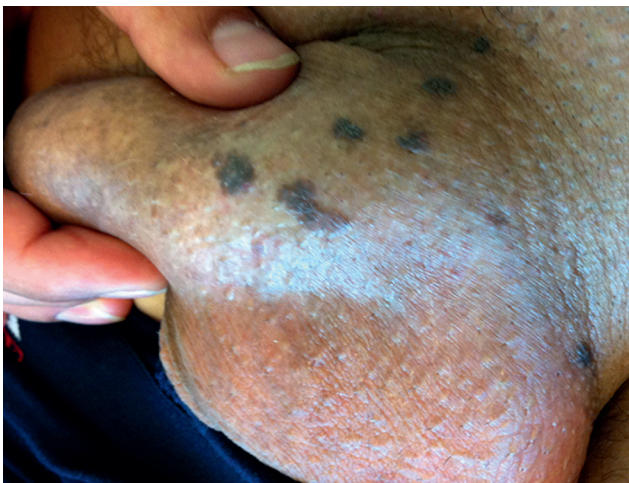**Exantema del esnifador:** dermatitis irritativa nasal, labial, perioral y perinasal que aparece en adictos a la cocaína.



**Hapaloniquia:** del griego 'hapalos', blando, consiste en el crecimiento de uñas blandas, con roturas del borde libre y formación de fisuras longitudinales, como si hubieran sido lijadas. También se denomina onicomalacia.



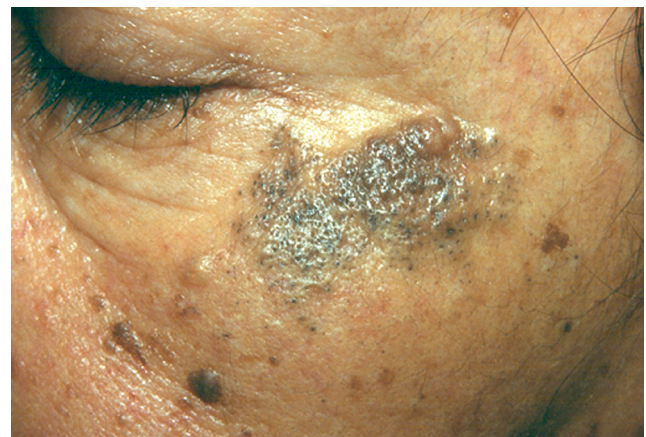
**Otofima:** complicación rara de la rosácea, caracterizada por un aumento de volumen de las partes blandas de la oreja, producido por hipertrofia de las glándulas sebáceas.



**Papulosis bowenoide:** infección por papiloma virus humano tipos 16,18, 31 y 33. Se caracteriza por pápulas aplanadas de aspecto liquenoide y color marrón rojizo, localizadas principalmente en el glande, prepucio o piel del pene. Histológicamente pueden ser indistinguibles de la enfermedad de Bowen.



**Signo de la tienda:** nódulo color piel, que al ser palpado muestra múltiples caras y ángulos. Se puede observar en el pilomatricoma.



**Síndrome de Favre Racouchot:** se presenta en pacientes de edad avanzada y con fotodaño. Se caracteriza por comedones abundantes agrupados y quistes epidérmicos, que asientan sobre una piel amarillenta, predominando en la región de los pómulos.

**Tiña tonsurante:** micosis superficial del cuero cabelludo producida por *Trichophyton violaceum tonsurans*, que origina una pérdida difusa de cabello. Su nombre deriva del latín *tonsura*, que significa trasquilar. Antiguamente era un grado preparatorio clerical para recibir órdenes menores.

**Triángulo de la muerte:** área triangular de la cara formada entre el labio superior en su base, los pliegues nasogenianos por los costados y el vértice nasal en su punta. Por motivos anatómicos, los vasos sanguíneos de esta zona se conectan con las meninges y/o cerebro. Por lo tanto, las infecciones locales pueden provocar una trombosis del seno cavernoso, como también originar un cuadro grave.

**Vainillismo:** dermatosis pruriginosa que aparece en personas que manipulan cañas de vainilla, producida por picaduras del *Acarus siro*.

**Xerosis:** del griego 'xerográfico' seco y de 'osis' condición, es decir, sequedad de la piel. Puede producirse como un fenómeno involutivo en la ancianidad, o por exceso de baño, o aparecer en el contexto de un hipotiroidismo o una dermatitis atópica.